

Kortfattad veterinärinstruktion vid undersökning av könsorganen hos tjurkalvar, som skall provas vid Gunnarp individprovningsstation.

1. Undersök förhud och om möjligt penisspetsen. Kontrollera att tjuren inte har några sammanväxningar, missbildningar eller inflammationer i förhuden/förhudsöppningen. Notera om möjligt eventuellt förhudsframfall.

2. Palpera båda testiklarna noggrant. Tjuren skall ha:

- Två testiklar i pungsäcken
- Likstora testiklar
- Likartad konsistens
- Testiklar som är fritt förskjutbara i punghåligheten
- Två bitestikelsvansar

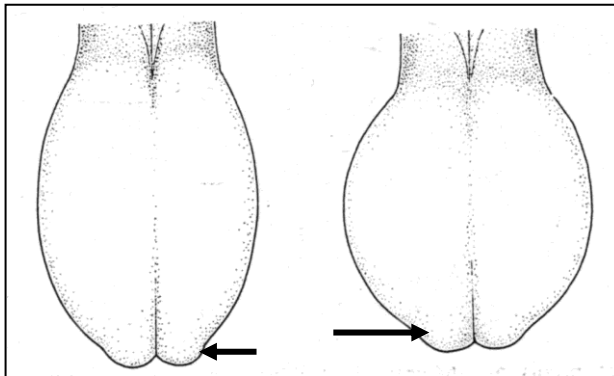
Kontrollera noggrant att tjuren inte har några anatomiska avvikelser som t ex ofullständigt nedvandrad testikel, pungbräck, testikel- och/eller bitestikelhypoplasi, avsaknad av hela eller delar av bitestiklarna - eller skador i punghuden.

Om du har några frågor är du välkommen att ringa:

Lennart Söderquist OG 018-672167

Ylva Persson OG 018-672251, 070-3238972

Carlos Kallay, stationsveterinär, 0705-19 00 03



Normalt pungutseende.
Notera bitestikelsvansarna, belägna vid testikelns ventrala pol (pil).

A. Vänster testikel och bitestikel - sett bakifrån. Notera bitestikels läge i förhållande till testikeln. **B och C.** Notera bitestikels olika anatomiska delar (sett ur olika synvinklar) – bitestikelhuvud (H), -kropp (K) och -svans (S).

