

Kortfattad veterinärinstruktion vid undersökning av könsorganen hos tjurkalvar, som skall provas vid Gunnarp individprövningsstation.

1. Undersök förhud och om möjligt penisspetsen. Kontrollera att tjuren inte har några sammanväxningar, missbildningar eller inflammationer i förhuden/förhudsöppningen. Notera om möjligt eventuellt förhudsframfall.

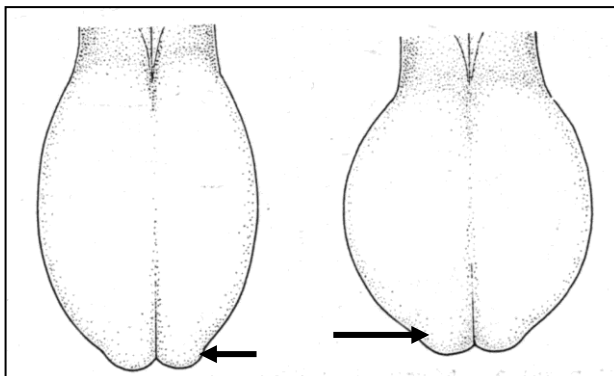
2. Palpera båda testiklarna noggrant. Tjuren skall ha:

- Två testiklar i pungsäcken
- Likstora testiklar
- Likartad konsistens
- Testiklar som är fritt förskjutbara i punghåligheten
- Två bitestikelsvansar

Kontrollera noggrant att tjuren inte har några anatomiska avvikelser som t ex ofullständigt nedvandrad testikel, pungbräck, testikel- och/eller bitestikelhypoplasi, avsaknad av hela eller delar av bitestiklarna - eller skador i punghuden.

Om du har några frågor är du välkommen att ringa:

Carlos Kallay, stationsveterinär, 010-122 97 66



Normalt pungutseende.
Notera bitestikelsvansarna, belägna vid testikelns ventrala pol (pil).

A. Vänster testikel och bitestikel - sett bakifrån. Notera bitestikelns läge i förhållande till testikeln. **B och C.** Notera bitestikelns olika anatomiska delar (sett ur olika synvinklar) – bitestikelhuvud (H), -kropp (K) och -svans (S).

